



REAÇÕES ADVERSAS oftalmológicas

Gustavo Bacelar

Porto, Portugal // Maio, 2015

OFTALMOLOGIA

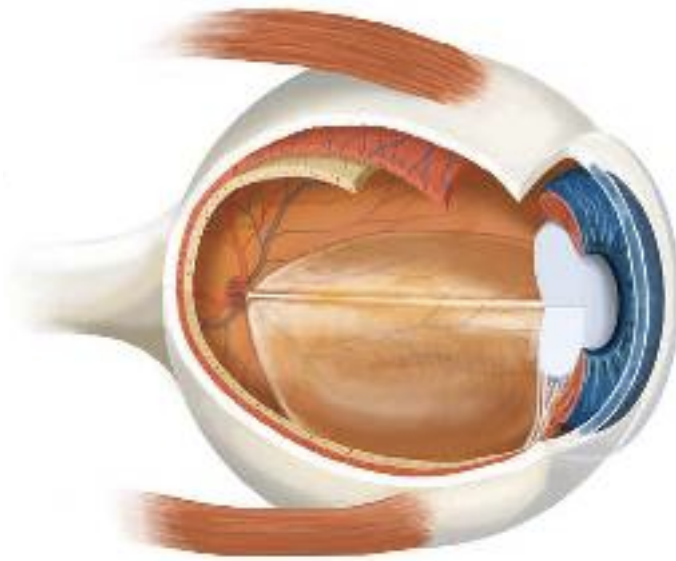
Desafio para a Farmacovigilância

ocorrências de reações
adversas oftalmológicas
subnotificadas



Pequeno
Complexo
intenso



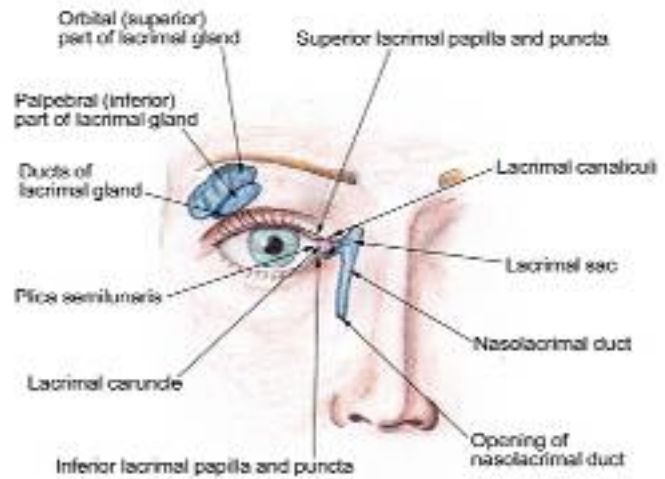
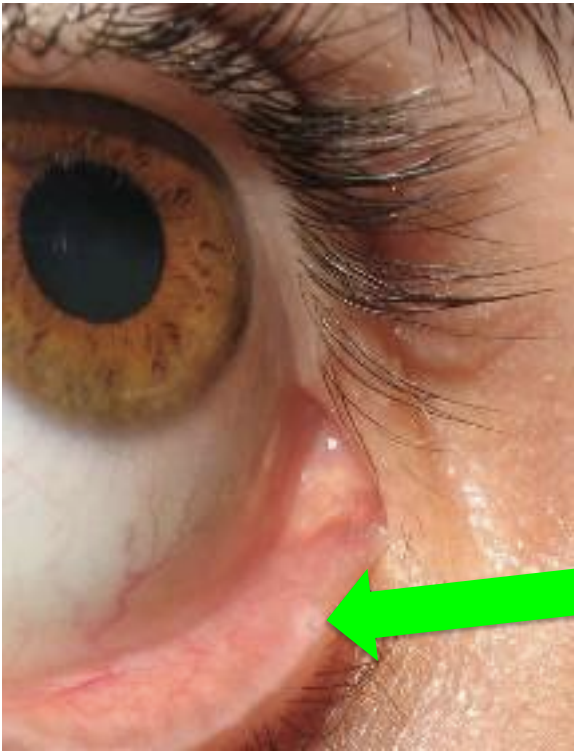


oculares X Sistêmicas



MEDICAMENTOS OCULARES






GUSTAVO | BACELAR

Medicações tópicas oculares e efeitos sistêmicos

| Medicação tópica ocular | Indicações oftalmológicas | Efeitos sistêmicos mais comuns/contraindicações |
|---|---------------------------|---|
| Beta-bloqueadores (timolol) | Antiglaucomatoso | Broncoconstrição, bradicardia, arritmia (bloqueios atrioventriculares, ICC, asma, DPOC) |
| Alfa-agonistas (tartarato de brimonidina) | Antiglaucomatoso | Sonolência, fenômeno de Raynaud, insuficiência coronariana ou cerebral |
| Agonistas colinérgicos (pilocarpina) | Antiglaucomatoso | Sialorréia, gastrite, broncoconstrição |
| Análogos de prostaglandina | Antiglaucomatoso | Trabalho de parto precoce, broncoconstrição |
| Ciclopentolato/Fenilefrina/Atropina | Midríase farmacológica | Alucinações, taquicardia, euforia |
| Vasoconstritores tópicos | Descongestionante ocular | Hipertemia, arritmia, euforia, rubor facial |
| Corticóides | Antiinflamatório | Hipercortisolismo |


GUSTAVO | BACELAR

MEDICAMENTOS SISTÊMICOS



Medicações sistêmicas e seus efeitos oculares

| Medicação sistêmica | Indicações | Efeitos oculares |
|---------------------------|----------------------------------|---|
| Vigabatrina | Anticonvulsivante | Neuropatia óptica/defeitos de campo visual |
| Etambutol | Antituberculose | Neuropatia óptica/defeitos de campo visual |
| Tamoxifeno | Antineoplástico (câncer de mama) | Retinopatia cristalínica |
| Antagonistas colinérgicos | Insuficiência vesical | Midríase farmacológica/crise aguda de glaucoma em olhos com ângulos predispostos |
| Atropina | Broncodilatador, antiarrítmico | Crise aguda de glaucoma em olhos com ângulos predispostos |
| Citrato de Sildenafil | Tratamento de disfunção erétil | Hiperemia ocular, midríase, borramento visual, relatos de neuropatia óptica isquêmica. Não recomendado em retinopatia diabética e em retinose pigmentar |



Medicações sistêmicas e seus efeitos oculares

| Medicação sistêmica | Indicações | Efeitos oculares |
|---------------------------|--|---|
| Clorpromazina/Tioridazina | Afecções psiquiátricas | Alterações pigmentares da retina |
| Tetraciclina | Antibiótico | Melhora de sintomas de olho seco. Hipertensão intracraniana (pseudotumor cerebral) |
| Amiodarona | Anti-arritmico | Córnea verticillata Neuropatia óptica |
| Hormônios contraceptivos | Contraceção | Hipertensão intracraniana (pseudotumor cerebral) |
| Cloroquina | Malária, doenças reumatológicas, colagenoses | Córnea verticillata Maculopatia |



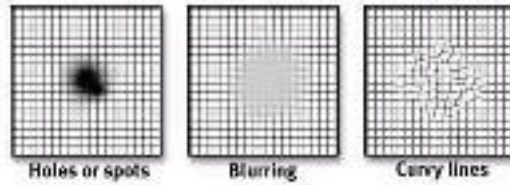
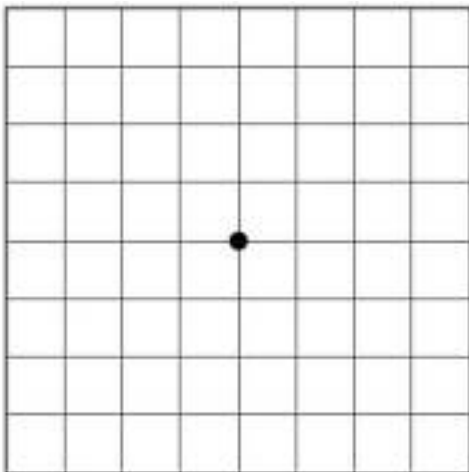
GUSTAVO BACELAR



GUSTAVO BACELAR



Tela de Amster





REAÇÕES ADVERSAS oftalmológicas



Gustavo Bacelar
gbacelar@gmail.com